IMAGERIE DE L'EMBOLIE PULMONAIRE

Dr GUINDO Ilias, Maître assistant en Imagerie médicale

OBJECTIFS:

1-Définir une embolie pulmonaire;

2-Citer les signes de l'embolie pulmonaire à la radiographie standard;

3-Décrire les signes Angio-TDM de l'embolie pulmonaire;

4-Enumerer les complication de l'embolie pulmonaire en imagerie;

5-Cite 3 diagnostics différentiels de l'embolie pulmonaire.

PLAN

INTRODUCTION

I. GENERALITES

II. MOYENS D'IMAGERIE

III. RESULTATS

IV. STRATEGIE DIAGNOSTIQUE

V. DIAGNOSTICS DIFFERENTIELS

CONCLUSION

Intérêt

- **Urgence médicale ++++**
- **Fréquence ++ 1/1000 habitants au USA**

I-GENERALITES

1-Définition:

- L'embolie pulmonaire est due à une obstruction aiguë du tronc et/ou d'une ou plusieurs branches de l'artère pulmonaire par un embole le plus souvent cruorique mais plus rarement d'un embole septique, de liquide amniotique, de graisse, de parasite, de cellules tumorales ou de corps étrangers.

- Guide pratique de scanner : Lionel Arrivé. édition 2020

I-GENERALITES

2-Rappels anatomiques et physiopathologique

- Les artères pulmonaires sont des artères qui transportent le sang désoxygéné du cœur aux poumons.
- Le tronc pulmonaire nait du ventricule droit et se divise en deux branches droite et gauche, chacune se ramifiant dans le poumon correspondant.

I-GENERALITES

2-Rappels anatomiques et physiopathologiques

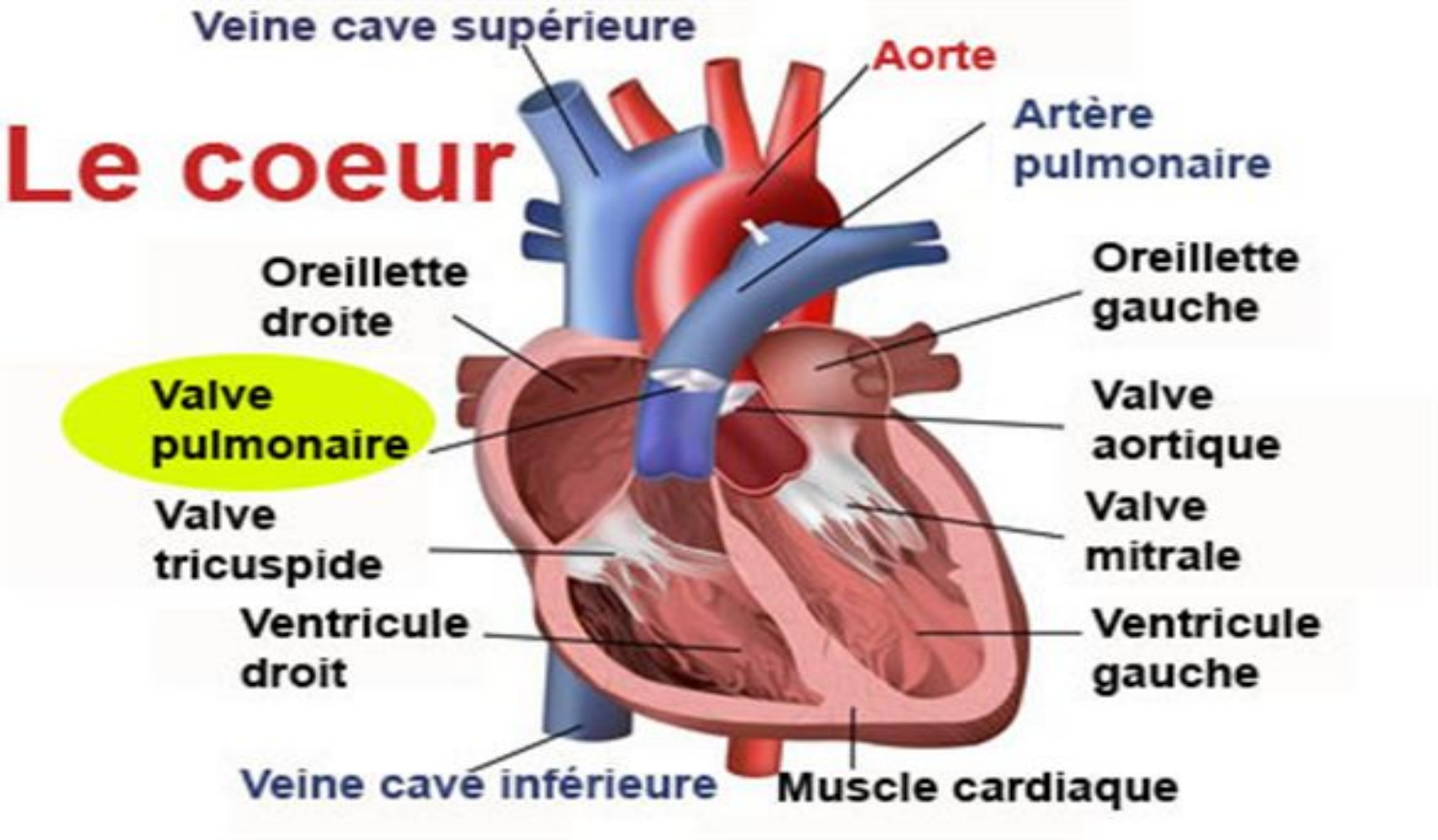

I-GENERALITES

2-Rappels anatomiques et physiopathologique

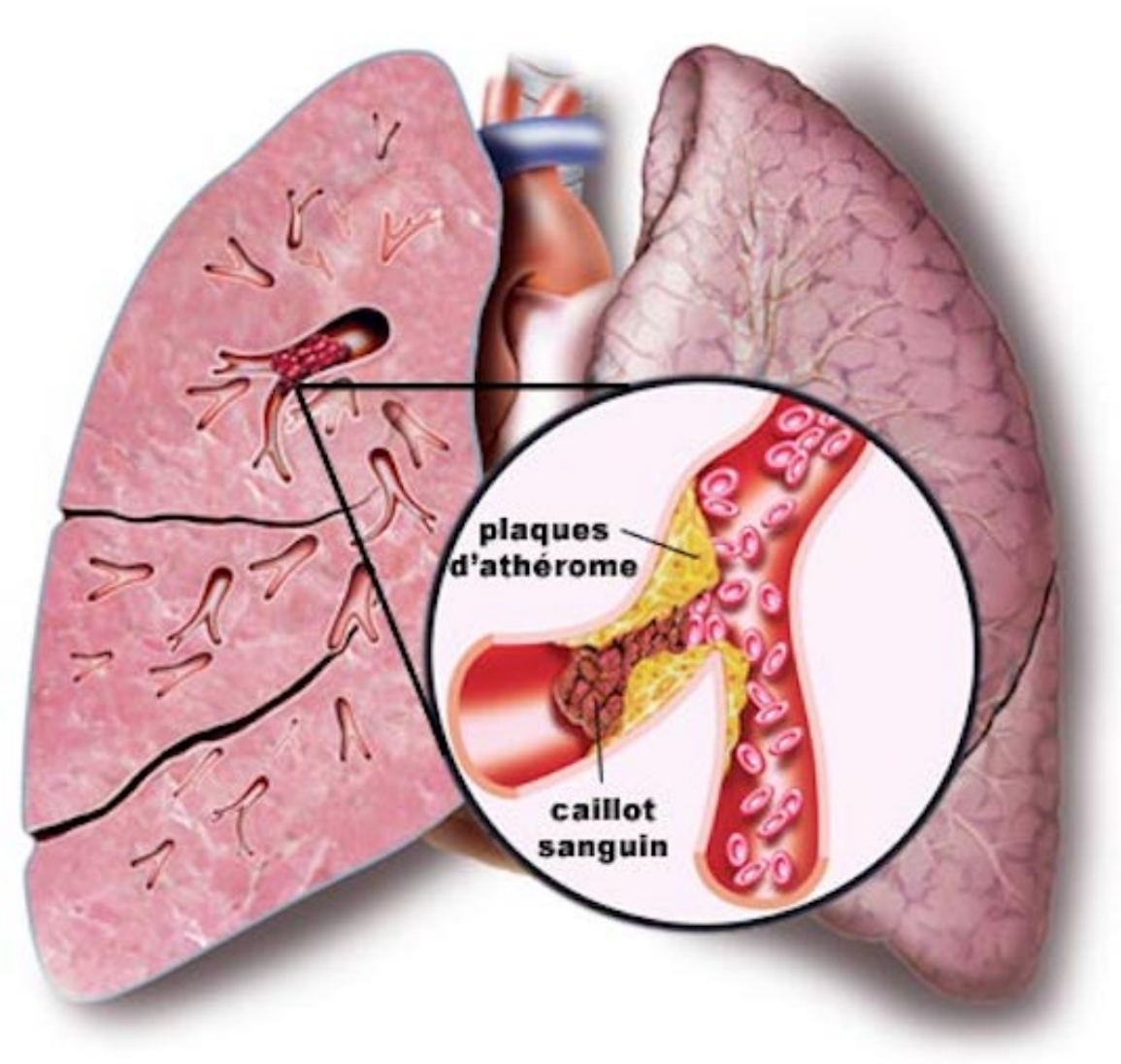

I-GENERALITES

3-Epidemiologie

- L'embolie pulmonaire est la 3ème pathologie cardiovasculaire en fréquence après l'infarctus du myocarde et l'accident vasculaire cérébral ;
- Elle reste une des 1ères causes de décès dans la population générale. Son incidence n'a pas diminué au cours des dernières décennies;
- Gravité de l'embolie pulmonaire +++ soit à la phase initiale (10% de décès) soit par les récidives si le diagnostic n'a pas été fait (25% de décès).

I-GENERALITES

4-Clinique

- **Facteurs favorisant un épisode thromboembolique:**

- Immobilisation(postopératoire, post-traumatique, post-partum, alitement prolongé);
- Cancer;
- Accident vasculaire cérébral;
- Insuffisance cardiaque;
- Varices, insuffisance veineuse.
- Obésité;
- Contraception ou hormonothérapie substitutive;
- Syndrome des antiphospholipides;
- Âge élevé.

I-GENERALITES

4-Clinique

Fréquence approximative des symptômes et signes cliniques chez les patients ayant une embolie pulmonaire (sans maladie cardiaque ou pulmonaire préexistante)

Symptômes et signes	Fréquence (%)
Symptômes	
• Dyspnée	75
• Douleur pleurale	65
• Toux	40
• Hémoptysie	10
• Syncopes	10
Signes cliniques	
• Tachypnée ⩾ 20/min	70
• Râles bronchiques	50
• Tachycardie > 100/min	30
• Température > 38,5 °C	7
• Phlébite clinique	**30**
• Choc (TA < 80 mmHg)	8

D'après Stein PD et al. Chest 1991 ; 100 : 598-603.

I. GENERALITES

5. RAPPEL BIOLOGIQUE

- **Dosage sanguin des D-dimères**
- Pour un seuil de normalité fixé à 500 µg/ml, le dosage sanguin des D-dimères a une sensibilité de 96,8 % mais une très mauvaise spécificité de 45,1 %. Son dosage est intéressant pour éliminer le diagnostic d'EP non graves, mais à lui seul ne permet jamais de le confirmer.

II-Moyens d'imagerie

1. La radiographie thoracique:

- Bien que non spécifique, sa réalisation est indispensable à la recherche d'un diagnostic différentiel.
- Anormale dans 80 % des cas avec des anomalies aussi diverses et variées (hypertension artérielle pulmonaire, hypertrophie ventriculaire, pneumopathie, hyper clarté d'un champ pulmonaire etc.).

2-L'angiographie pulmonaire:

Avantages : Elle permet

- Une bonne analyse des artères tronculaires, lobaires et segmentaires;
- Une prise de pression des artères pulmonaires;

Intérêt thérapeutique (Radiologie interventionnelle).

Elle est réalisée quand une thrombectomie est envisagée dans certains cas d'embolie pulmonaire grave mal tolérée.

Inconvénients :

- Méthode invasive et risquée chez les patients ayant un état cardio-pulmonaire instable;
- Difficulté d'interprétation sur les artères sous-segmentaires des bases et para-cardiaques.

3. La scintigraphie pulmonaire:

- Elle a un rôle fondamental dans l'embolie pulmonaire et pour le suivi de l'évolution sous traitement;
- **Avantage:**
  - Technique d'exploration: simple, rapide, peu couteuse, non traumatique aisément réalisable en urgence permettant d'affirmer ou d'exclure le diagnostic.
  - Sensibilité est voisine de 100%.
- **Inconvenant:**
  - Problème de disponibilité;
  - Faible spécificité (Pas de visualisation directe du thrombus).

4. L'Angio-scanner (Angio-TDM):

- Nécessite une technique très rigoureuse +++ : voie veineuse de bonne qualité, épaisseur de coupes très fine (1 à 2 mm), débit d'injection suffisant (> à 3 cc/sec), bon choix du délai entre le début d'injection et le départ des coupes +++
- Utilisation actuelle du scanner multi-coupes +++ permettant l'exploration de l'ensemble du thorax avec des coupes très fines en 10 sec.

5. L'Angio-IRM : Pas réalisée en pratique courante.

Elle permet de visualiser le caillot sous forme d'une lacune endoluminale sur les séquences en pondération T1 et en ciné-IRM.

Inconvénient :

- Problème de coût ;
- Immobilité longue;
- Disponibilité des appareils;
- N'est pas réalisable en urgence.

II Moyens d'Imagerie

6. Echographie Trans thoracique:

- Elle est une technique non dangereuse, réalisable au lit du patient mais peu de place dans le diagnostic positif d'embolie pulmonaire.
- En revanche, devant un tableau de cœur droit « aigu », elle peut orienter le diagnostic et amener à pratiquer un **angioscanner en urgence** pour objectiver l'embolie pulmonaire.

7. Echo-Doppler pour des membres inférieurs:

- EP et thrombose veineuse profonde constituent une même entité anatomoclinique. Il est établi que 90 % des EP proviennent d'une thrombose veineuse des MI.

III-RESULTATS

1. La radiographie du thorax

- Le diagnostic Rx repose sur la :
  - **Triade de Westermark** (rare):
    - Elévation de la coupole diaphragmatique côté de l'obstruction;
    - Hyperclarté localisée;
    - Augmentation de taille du hile.
  - Autres signes:
    - Epanchement pleural;
    - Infarctus pulmonaire (tardif : 24 à 48 H).

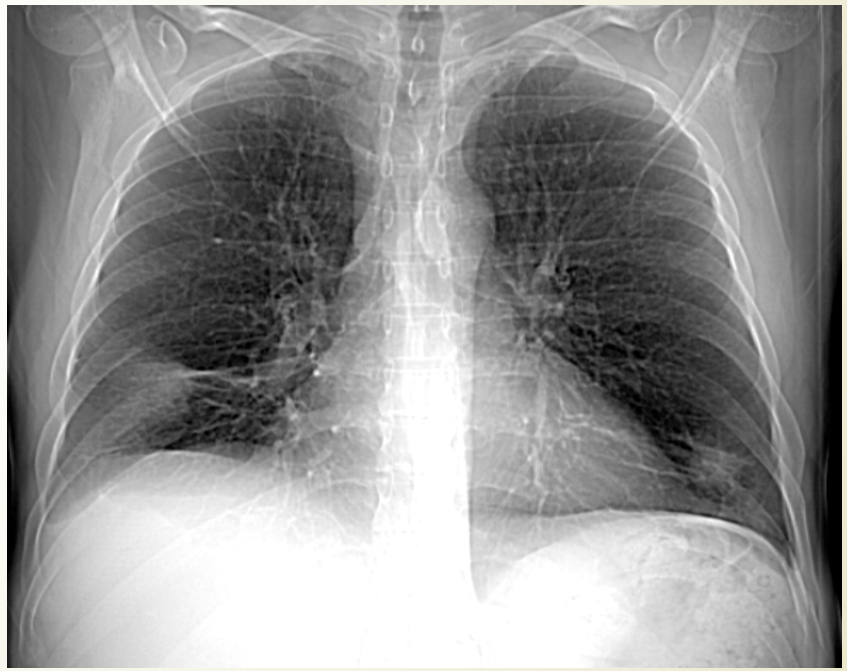

III-RESULTATS

2. L'angiographie pulmonaire

Signes :

- Image lacunaire d'un caillot flottant endoluminal ;
- Arrêt cupuliforme du produit de contraste dans une artère pulmonaire dont la diamètre est supérieur à 2mm;
- Dilatation des artères pulmonaires proximales;
- Irrégularités du calibre des artères périphériques;
- Réduction asymétrique de la vascularisation périphérique avec alternance de zones avasculaires (occlusion artérielle) et hyper vasculaire (redistribution).

III-RESULTATS

3-Scintigraphie pulmonaire

L'EP se traduit par des défauts de perfusion systématisés = hypo fixation.

Il est habituel de noter la taille des anomalies de fixation.

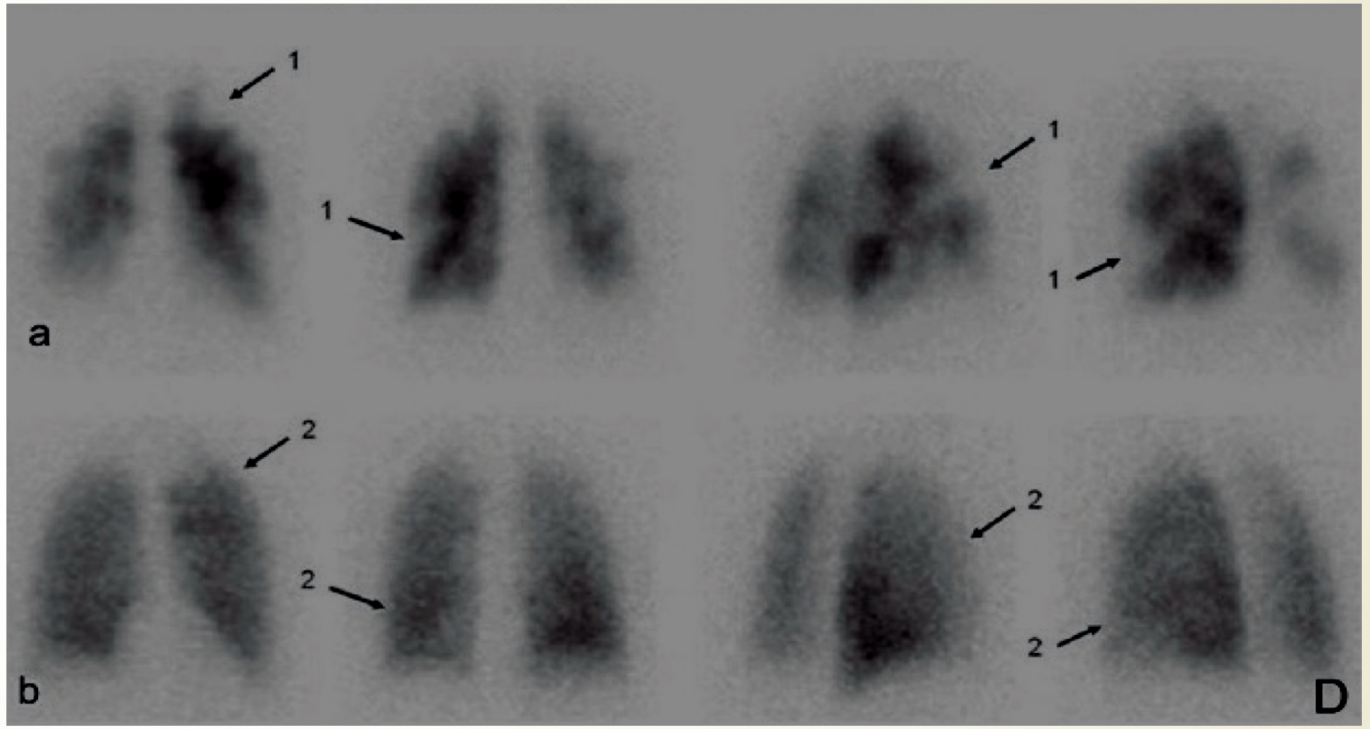

III-RESULTATS

4. L’angio-TDM Thoracique

L’angio-TDM ou Angio-scanner thoracique est l'examen clé de première intention en cas de suspicion d'embolie pulmonaire.

Il permet :

- d'affirmer le diagnostic;
- d’évaluer le degré d’obstruction vasculaire;
- d'apprécier sa gravité;

III-RESULTATS

4. L'angio-TDM Thoracique

Signes directs :

- Lacune (hypodensité) intra vasculaire, centrale ou marginale entourée par le produit de contraste;
- Le thrombus peut être:

Complet : hypodensité occupant la totalité de la section de l'artère sans être silhouetté par le produit de contraste;

Mural: hypodensité marginée avec angle de raccordement aigue et la paroi vasculaire entre le thrombus

Flottant: image en rail (si artère parallèle au plan de coupe).

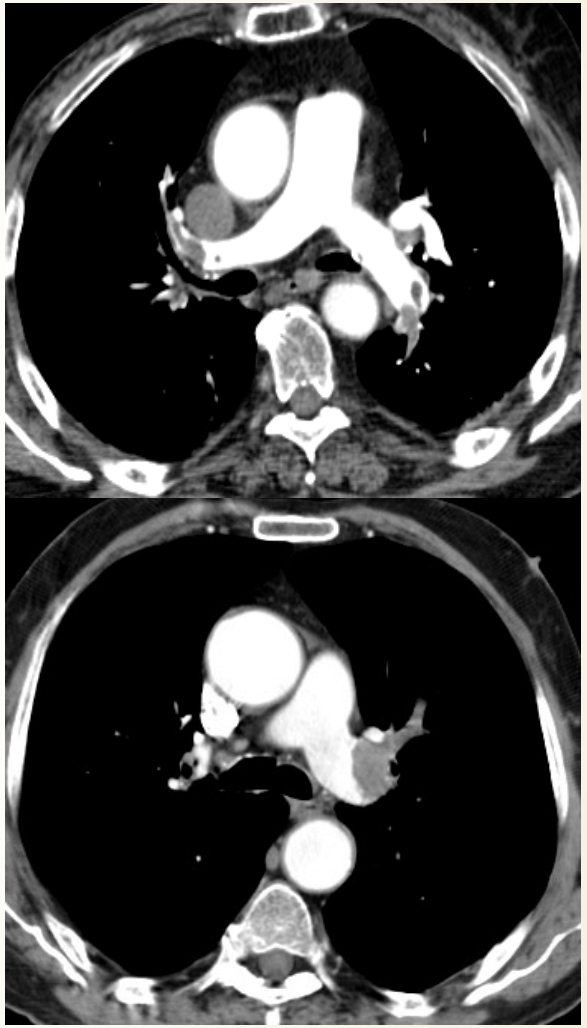

III-RESULTATS

4. L'angio-TDM Thoracique

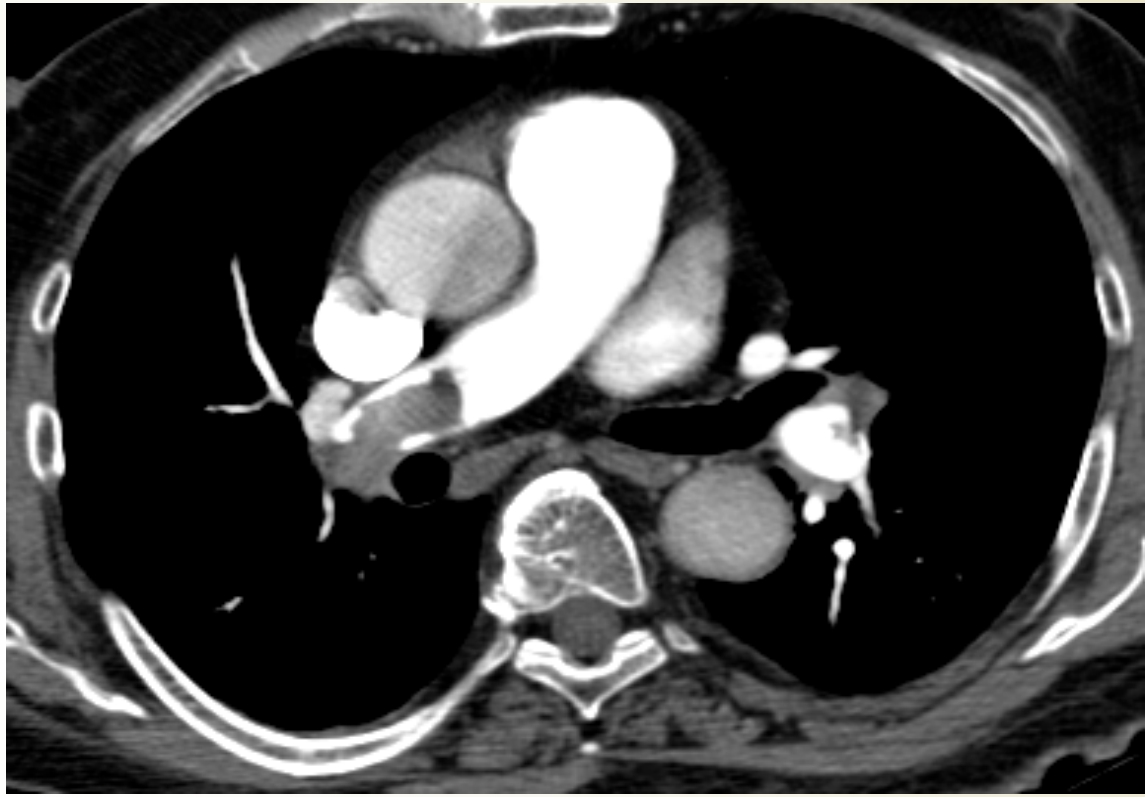

Signes indirects :

- Infarctus pulmonaire;
- Hypodensité lobaire ou segmentaire (hypo vascularisation).

Topographie des emboles:

- 25% dans les grosses branches (APD-APG-Br lob);
- 45% dans les branches segmentaires;
- 30% dans les branches sous-segmentaires;
- 90% au niveau des bases plus souvent à droite;
- 15% unilatéraux.

III-RESULTATS

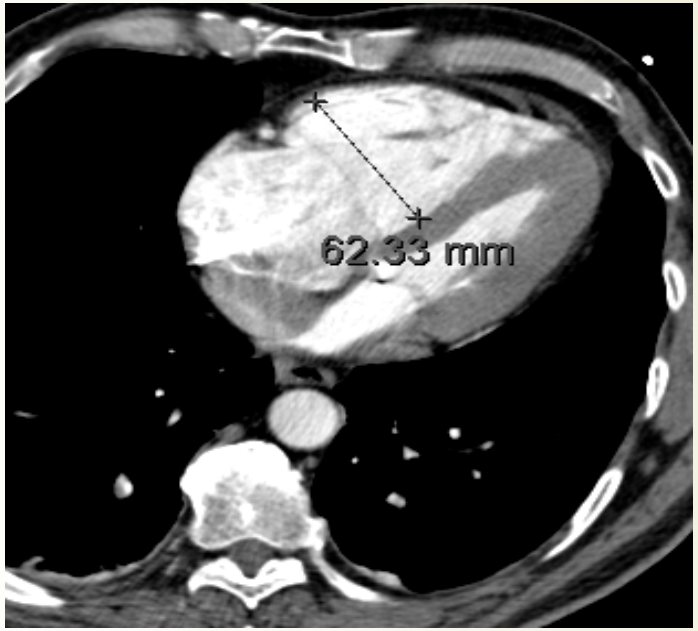

4. L'angio-TDM Thoracique

Signes de gravité:

- Signes d'insuffisance cardiaque droite
  - Hypertrophie du VD;
  - Refoulement du septum interventriculaire;
  - Dilatation des artères pulmonaires.

III-RESULTATS

4. L'angio-TDM Thoracique

Causes d'échecs :

1/ Liées au patient :

- Temps de circulation très lent chez insuffisant cardiaque → adapter le délai d'injection;
- Patient très dyspnéique : artéfacts de mouvements respiratoires empêchant une bonne analyse des petits vaisseaux (même problème avec l'angiographie);

2/ Liées à une mauvaise technique ou une mauvaise interprétation

3/ Pièges: ganglions hilaires, artéfacts cinétiques (pseudo-defects dus à la respiration), artéfacts de flux(dus à la concentration du produit dans VCI).

III-RESULTATS

6-Echographie Trans thoracique :

- L'ETO, permet une visualisation directe des thrombi dans les artères proximales et le cœur pulmonaire aigu, principal facteur de mauvais pronostic de l'EP.
- Sa sensibilité dans l'EP avec cœur pulmonaire aigu est de 82 à 100 % et sa spécificité est de l'ordre de 95 %.

III-RESULTATS

7-Echo-Doppler des membres inférieurs:

Elle permet de rechercher l'étiologie de l'embolie pulmonaire par exemple une thrombophlébite des MI.

IV-STRATEGIE DIAGNOSTIQUE

1. **RADIOGRAPHIE THORACIQUE**
2. **TDM SPIRALEE**
3. **SCINTIGRAPHIE DE VENTILATION/PERFUSION PULMONAIRE**
4. **ANGIOGRAPHIE**
5. **ECHODOPPLER**

IV-STRATEGIE DIAGNOSTIQUE

Elle tient compte :

- De l'état clinique du patient;
- Résultats des explorations;
- Plateau technique;
- Les habitudes des praticiens.

V-DIAGNOSTICS DIFFERENTIELS

Identifier les diagnostics différentiels avec d'autres causes de dyspnée et de douleur thoracique:

- Dissection aortique;
- Pneumopathie infectieuse (Tuberculose ou d'autres infections bactériennes, ou virales COVID-19…);
- BPCO;
- Pleurésie;
- Pneumothorax…

Résumé

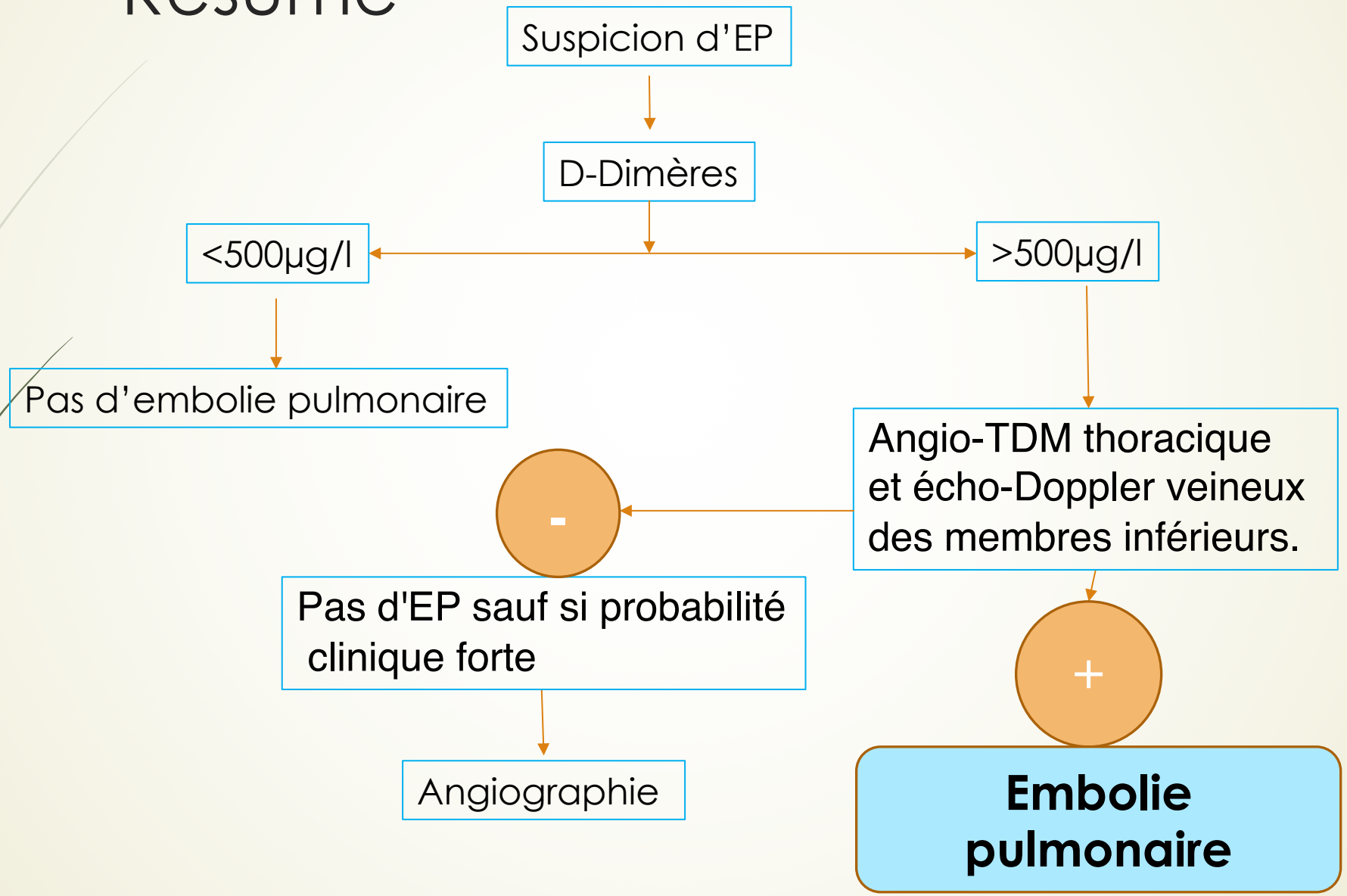
Suspicion d'EP
D-Dimères
<500µg/l
>500µg/l
Pas d'embolie pulmonaire
Angio-TDM thoracique et écho-Doppler veineux des membres inférieurs.
-
Pas d'EP sauf si probabilité clinique forte
Angiographie
+
Embolie pulmonaire

CONCLUSION

- Toute suspicion d'EP impose la réalisation d'explorations complémentaires pour confirmer ou infirmer le diagnostic.
- L'imagerie joue un rôle essentiel dans le diagnostic positif et le suivi des patients sous traitement.
- La stratégie dépend du tableau clinique.
- Les indications de l'imagerie tiennent compte de la gravité clinique, de la situation du patient (Urgence et Réanimation, Cardiologie, Pneumologie…), du plateau technique et des habitudes…

Bibliographie

- Imagerie thoracique de l'adulte: Philipe GRENIER 3ème édition
- Guide pratique de scanner Lionel Arrivé. édition 2020
- EMC radiologie: C. Le Gall, G. Simmoneau. 2007