

# LA MALADIE HEMORROÏDAIRE:MH

## 1.GENERALITES :

### 1.1.DEFINITION :

La MH correspond à toute la symptomatologie attribuable à la transformation pathologique des formations vasculaires normales du canal anal, qui jouent un rôle déterminant dans les mécanismes physiologiques de la continence fine.

### 1.2.INTERÊT :

-Epidémiologique:

- La MH est la plus fréquente des pathologies ano-rectales
- La MHI(maladie hémorroïdaire interne) : 18,27% ( fréquence hospitalière au Mali )

-Pronostique:

- C'est une maladie bénigne mais il est nécessaire d'exclure des pathologies graves pouvant engager le pronostic vital comme le Cancer colorectal.

-Thérapeutique:

- D'importants Progrès thérapeutiques ont été faits dans sa prise en charge

### 1.3.RAPPELS :

#### ▪ RAPPEL ANATOMIQUE :

**Le canal anal:** mesure 3-4 cm , Sa limite supérieure est la jonction anorectale.

Sa limite inférieure est la marge anale marquée par les plis radiés.

Il est divisé par la ligne pectinée. La zone sus pectinéale est rouge sombre et occupée par les colonnes de MORGAGNI.

La zone sous pectinéale est grise bleutée et contient le pecten , les glandes de la marge anale et la peau.

Les hémorroïdes sont des structures anatomiques normales présentes dès la vie embryonnaire et constantes chez l'adulte.

Ce sont des lacs sanguins avec de multiples anastomoses vasculaires situées dans l'espace sous cutané du canal anal.

### Les hémorroïdes internes: HI

sont situées au dessus de la ligne pectinée, réparties en 3 paquets correspondant à la division des branches artérielles hémorroïdales supérieures : 3H(latéral gauche), 8H(postérieur droit), 11H (antérieur droit) en position gynécologique.

L'apport artériel des HI est essentiellement issu des artères hémorroïdales supérieures branche de l'artère mésentérique inf.

Les veines hémorroïdales supérieures se drainent dans la veine porte, une faible partie se draine vers la veine cave inférieure par les veines iliaques internes.

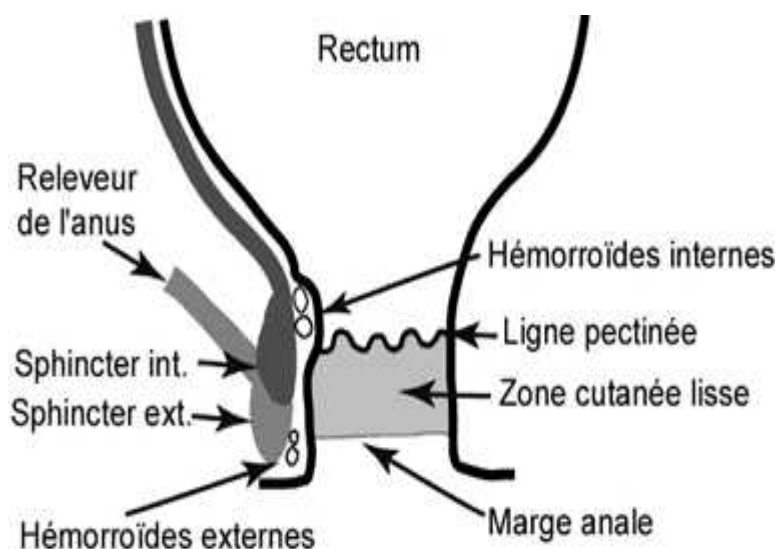
Les HI sont amarrées à la muqueuse par des fibres musculo-conjonctives qui les fixent à la face interne du sphincter interne et forment au niveau de la ligne pectinée un ligament suspenseur dit ligament de **Parks**.

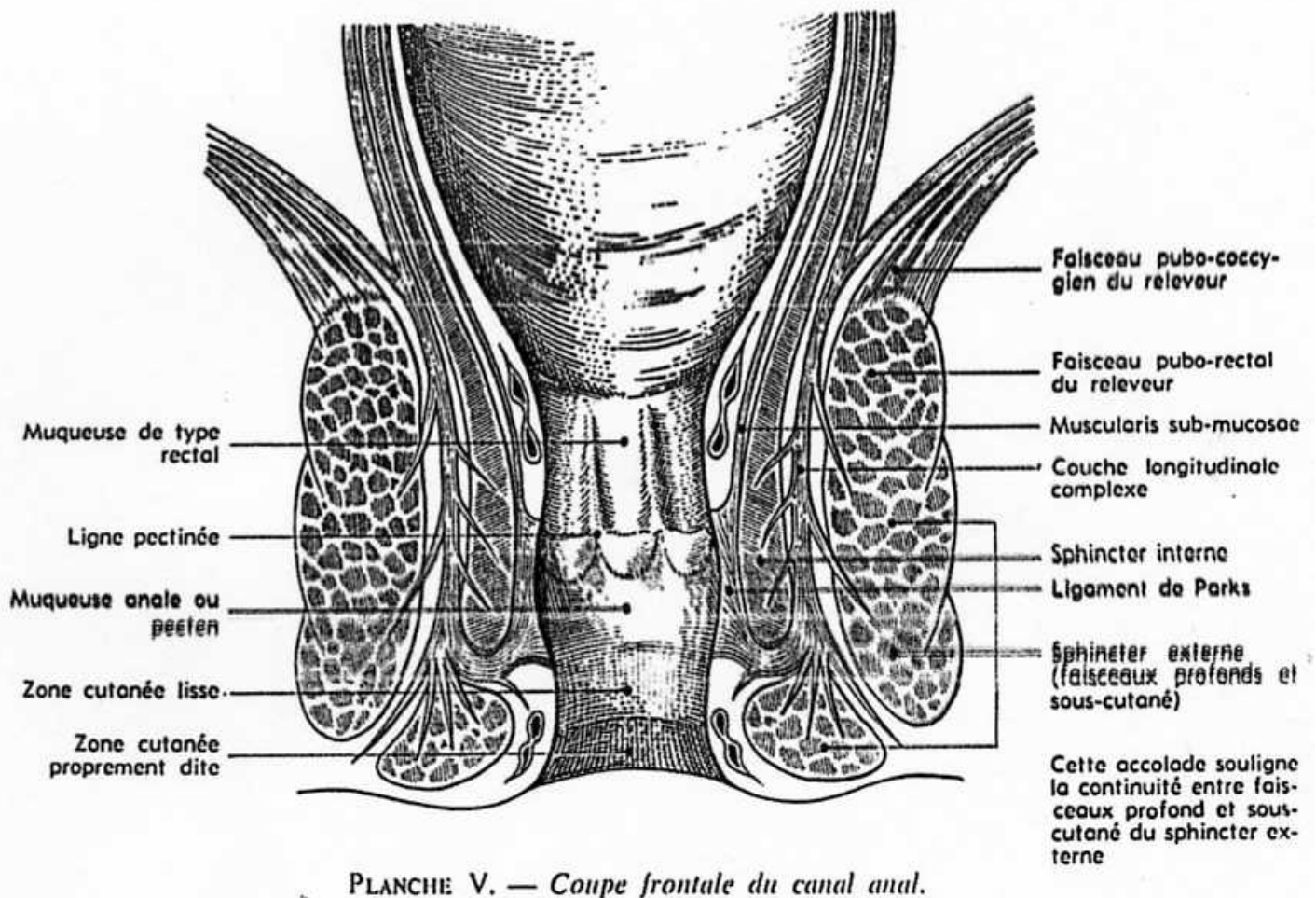
**Rôle physiologique** : continence fine (contrôle des gaz), occlusion du canal anal(15% du tonus de repos du canal anal)

### Les hémorroïdes externes: HE

Sont situées sous la ligne pectinée dans l'espace sous cutané du canal anal, au niveau de la marge anale épidermée.

Elles sont vascularisées par l'artère honteuse interne.





■ **FACTEURS PREDISPOSANTS ET DECLENCHANTS :**

- Troubles du transit: constipation, diarrhée
- Facteurs hormonaux : grossesse et autres périodes de la vie génitale
- Augmentation de la pression intra-abdominale: Tumeur, ascite etc...
- Alcool, épices, café( individuel)
- Sédentarité
- Certains sports (équitation, cyclisme) ou métiers
- Terrain familial souvent retrouvé
- Certains états pathologiques : - hyper triglycémie ; diabète

■ **PHYSIOPATHOLOGIE :**

**MHE** :(maladie hémorroïdaire externe)

C'est une maladie anodermique (marginale), une affection veineuse inflammatoire

liée à un désordre hémodynamique et un dysfonctionnement endothélial(en rapport avec les facteurs déclenchants)

**MHI** :(maladie hémorroïdaire interne)

C'est une maladie endocanalaire, une affection dégénérative collagénique du tissu

élastique de soutien et d'amarrage du plexus interne liée à un désordre hémodynamique(shunts artério-veineux) et anatomique



## **2.SIGNES :**

### **2.1. TDD : La maladie hémorroïdaire interne non compliquée de l'adulte**

#### **•CDD:**

- Saignement
- Prolapsus ou procidence

#### **•Etude Clinique**

##### **- SG :**

- Absents à ce stade de la maladie

##### **- SF:**

- Saignement: **symptôme principal**

Typiquement on a des saignements de sang rouge vif rutilant survenant après la

défécation, rythmés par la défécation, d'abondance variable: saignement goutte à

goutte éclaboussant la cuvette des toilettes ou simple trace à l'essuyage.

- Prolapsus ou procidence hémorroïdaire :

Correspond à l'extériorisation des paquets hémorroïdaires en dehors de l'orifice

anal, Peut être circulaire ou localisé, Permet la classification de la maladie

hémorroïdaire en 04 grades: **Classification de GOLIGHER**

- Prurit anal
- Suintement glaireux et/ou pertes de mucus
- Pesanteur anale
- Grosseur à l'anus réductible spontanément après la selle
  - **SP:** examen proctologique( inspection+ toucher ano-rectal +Anuscopie )
  - Le malade doit être en position genu-pectorale(souvent décubitus latéral gauche), le rectum vide
  - Il faut un très bon éclairage
- Inspection: réalisée en écartant délicatement la marge anale et en faisant pousser le patient, elle permet la visualisation d'une procidence, des marisques, des thromboses externes et d'autres pathologies associées(fissure anale, trouble de la statique rectale, abcès, fistule)
- Toucher ano-rectal:
  - Permet de rechercher et d'éliminer une lésion en particulier néoplasique au niveau du canal anal et/ou du rectum
  - Apprécie le tonus sphinctérien au repos et à la contraction volontaire
  - Recherche une douleur localisée
- Anuscopie:
  - Permet l'exploration visuelle du bas rectum et des paquets hémorroïdaires
  - La pathologie hémorroïdaire est ainsi classée en 4 stades de gravité croissante:

### **Classification de GOLIGHER**

#### **Stade 1 : hémorroïdes internes**

**congestives/hémorragiques, non prolabées**

**Stade 2 : hémorroïdes internes se prolabant aux efforts de poussée, mais se réintégrant immédiatement et spontanément après l'effort de poussée**

**Stade 3 : hémorroïdes internes se prolabant aux efforts de poussée et nécessitant une réintégration manuelle**

**Stade 4 : hémorroïdes internes prolabées en permanence, sans réintégration possible**

**- Signes para cliniques:**

Le diagnostic d'hémorragie sur pathologie hémorroïdaire doit être un diagnostic

d'élimination.

Une exploration endoscopique colique avec au minimum une recto-sigmoïdoscopie doit être réalisée

**- EVOLUTION :** non traitée

- **Sur le plan anatomique :** l'évolution habituelle se fait vers la persistance ou le plus souvent le développement des lésions hémorroïdaires
- **Sur le plan fonctionnel :** l'évolution est très variable, sans rapport avec la taille des hémorroïdes, avec soit latence absolue et prolongée, soit manifestations rares et anodines, soit enfin troubles fréquents, désagréables et invalidants.

Après traitement : soulagement des symptômes, prévention des complications et des récives

## **2.2.FORMES CLINIQUES:**

➤ **Formes compliquées de la MHI:**

●Crypto-papillites:

Il s'agit de manifestations inflammatoires localisées au niveau de la ligne pectinée

et responsables de douleurs

●Anémie:

Les saignements chroniques peuvent entraîner une anémie profonde

- **Thrombose hémorroïdaire interne:**

- Rare elle est responsable d'une vive douleur intra-canalair
- Toucher ano-rectal: petit nodule dur et douloureux

- Anuscopie: confirme le diagnostic en visualisant un nodule tendu de couleur bleu

- **Prolapsus hémorroïdaire thrombosé:**

- Il s'agit d'une thrombose massive des plexus hémorroïdaires internes qui se sont extériorisés au cours d'un effort de défécation et qui ne se sont pas réintégrés

dans le canal anal

- Une réaction œdémateuse associée à des ulcérations nécrotiques est quasi constante

- peut être circulaire ou localisé

- **Formes associées:**

- **Association hémorroïdes-fissure anale**

- Est fréquente

- Mais la fissure ne peut être considérée comme une complication des hémorroïdes, pouvant exister sans hémorroïdes.

- En cas d'association, c'est en général la douleur fissuraire déclenchée par la défécation, qui domine le tableau clinique

- **LA MHE(maladie hémorroïdaire externe):** Thrombose hémorroïdaire externe qui est la seule manifestation clinique

- **Formes selon le terrain :**

- Formes de l'enfant:**

- Sont peu fréquentes

- Peuvent se voir à tous les âges avec un maximum entre 2 et 5 ans

- La localisation externe est dominante, touchant le réseau veineux marginal situé

- sur le bord inférieur du sphincter externe.

- Elles sont souples, réductibles et indolentes, assez souvent circulaires.

- L'anuscopie montre l'absence d'hémorroïdes internes
- L'évolution de ces hémorroïdes est en général favorable
- Parfois annoncent une prédisposition aux hémorroïdes de l'adulte
- La thrombose est très rare.

### **Formes de la femme enceinte:**

- La grossesse et le post-partum sont souvent associés à des manifestations hémorroïdaires dominées par les thromboses
- La prise en charge thérapeutique demande une adaptation aussi bien sur le plan médical que chirurgical

## **3. DIAGNOSTIC :**

### **3.1. Positif :**

- Interrogatoire : saignement, prolapsus, douleur
- Examen proctologique

### **3.2. Différentiel:**

- Devant la douleur anale aiguë: Eliminer
  - Fissure anale: ici la douleur est en 3 temps, déclenchée par les selles, se calmant quelques minutes pour réapparaître ensuite et durer plusieurs heures
  - Abcès anal: La douleur est progressivement croissante non rythmée par les selles, pulsatile
  - Les infections sur l'herpès anal:
 Dans toutes ces situations l'examen proctologique permet d'orienter le diagnostic.
- Devant la tuméfaction de la marge anale : Eliminer
  - Le cancer du canal anal ou de la marge anale
  - L'abcès anal
  - Les condylomes acuminés
 Ici aussi l'examen proctologique est contributif.
- Devant le saignement : Eliminer



- Le cancer du rectum
- Les autres causes d'émission de sang rouge par la voie basse  
L'endoscopie permettra de faire la part des choses
- Devant une masse prolapsée lors des efforts: Eliminer
- Un polype pédiculé du rectum
- Le prolapsus rectal: facilement reconnu par sa couleur rosée et ses plis circulaires

## **4.TRAITEMENT :**

« **Réservé aux hémorroïdes symptomatiques** »

### **4.1.BUTS:**

- Soulager les symptômes
- Prévenir les complications et les récurrences  
(tout en préservant les structures anatomiques nécessaires à la continence fine)

### **4.2.Moyens et méthodes:**

#### **■ Règles hygiéno-diététiques:**

- Assurer une hygiène locale
- Augmenter la ration quotidienne en fibres alimentaires
- Lutter contre la sédentarité
- Eviter les efforts de poussée excessive

#### **■Médicamenteux:**

##### **voie générale**

- Phlébotoniques:(effets vasculotropes et anti-inflammatoires), sont largement prescrits, leur efficacité reste à démontrer?  
Différentes molécules à base de Flavonoïdes, de diosmine, ginkgo biloba sont utilisées
- Antalgiques de classe 1 et 2
- AINS, +/- Corticostéroïdes
- Laxatifs(fibres,mucilages,osmo-hydratants, normochésiants)

##### **voie locale**

- Sous formes de crèmes et de suppositoires
- Très largement utilisés

- Associé à des degrés divers, différents topiques cutanés, des phlébotoniques, des anti-inflammatoires, des antiseptiques, des anesthésiques locaux, des antispasmodiques ou des anticoagulants

■ **Instrumentaux:** le traitement instrumental

- Provoque au niveau des plexus hémorroïdaires internes une fibrose cicatricielle aboutissant à la fixation de la muqueuse anale au sphincter interne et l'obturation du réseau vasculaire sous muqueux issu du pédicule hémorroïdal supérieur

- Réduit le volume hémorroïdaire par un agent traumatique qui provoque l'élimination

par strangulation et nécrose ischémique de tout ou partie du paquet hémorroïdaire

interne.

❖ **Injections sclérosantes :** Injection d'1 à 2 cc en zone sus hémorroïdaire dans l'espace sous muqueux de produit sclérosant à base de chlorhydrate double de quinine et d'urée

❖ **Photo coagulation à l'infrarouge: PCI**

Consiste à créer une lésion à l'aide d'un appareil qui transforme en chaleur un rayonnement infrarouge émis par une ampoule de tungstène. 3 à 6 tirs d'une seconde en zone sus pectinéale sont réalisés par séance créant ainsi une petite ulcération qui cicatrise en 2 à 3 semaines.

❖ **Ligature élastique: LE**

Mise en place d'un anneau élastique au dessus de la ligne pectinée (zone non sensible) à l'apex des paquets hémorroïdaires. 1 à 3 ligatures sont faites par séance. La formation d'escarre et le processus de cicatrisation commencent en 3 semaines.

❖ **Cryothérapie :** utilise la congélation des hémorroïdes à l'aide d'une cryode où circule de l'azote liquide ou du protoxyde d'azote

3 techniques :

- application **brève**: 30 à 60 sec ou «cryosclérose»
- application **longue**: 3 à 4 min--->nécrose---> plaie

douloureuse et suintements

-cryothérapie **sur ligature**

- ❖ Electrocoagulation mono ou bipolaire :
- ❖ Radiofréquence : nouvelle technique  
Les ondes radio de haute fréquence (4MHZ) sont livrées à basse température par des électrodes de micro fibres de radiofréquence → Hémostase sans brûler les tissus;

#### ■ **Chirurgicaux:**

- ❖ **Hémorroïdectomie pédiculaire ouverte de MILLIGAN et MORGAN:**

- La plus utilisée en France et au Mali
- Ligature des 3 branches de l'artère hémorroïdale > avec excision des 3 paquets principaux
- Délai de cicatrisation de 4 à 6 semaines

- ❖ **Hémorroïdectomie pédiculaire fermée de FERGUSON:**

- La plus utilisée aux USA

- ❖ **Hémorroïdopexie selon Longo :**

- agrafage circulaire de la muqueuse sus-pectinée pour supprimer la vascularisation hémorroïdaire et "retendre" le tissu de soutien.

- ❖ **Incision ou mieux excision des thromboses hémorroïdaire externes**

- ❖ **Ligature sous contrôle doppler des artères hémorroïdales:LAH**

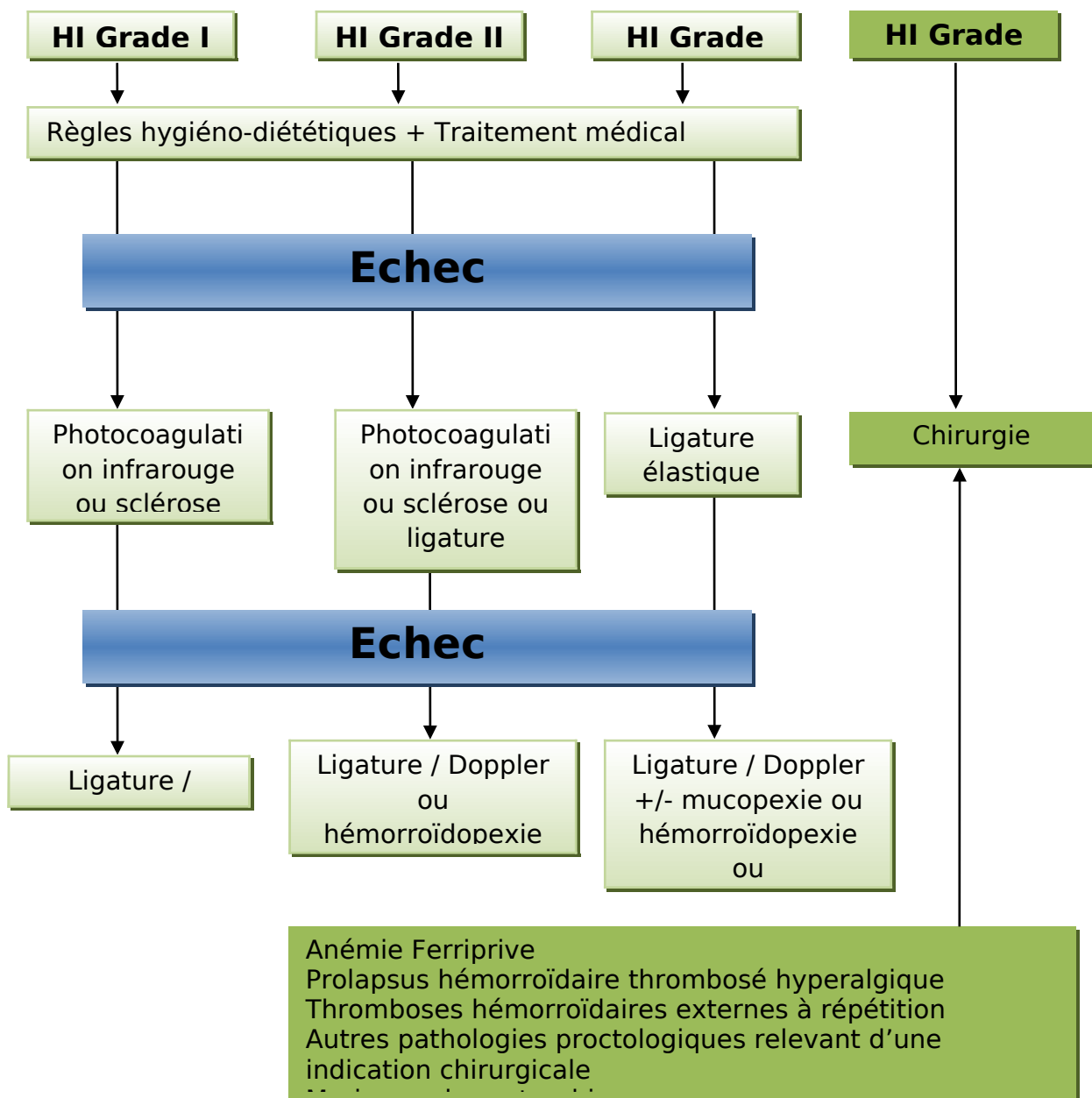
- ❖ **Hémorroïdectomie par Ligasure**

- ❖ **Hémorroïdoplasie Laser**

- ❖ **HELP(Hemorroidal Laser Procedure)**

- ❖ **Emborrhoid(+/- méthode radiologue)**

#### 4.3.Indications:



**Conclusion :**

- La Maladie Hémorroïdaire est une pathologie fréquente.
- Le diagnostic positif est facile mais en cas de saignement(rectorragie) il faut procéder au diagnostic d'exclusion.
- Le Traitement de 1ère intention doit être médical.
- La chirurgie doit être indiquée comme dernier recours.