

# DIAGNOSTIC D'UN ICTERE CHEZ L'ADULTE

## 1. Généralités

### 1.1. Définition

L'ictère est un symptôme clinique qui correspond à une coloration jaune des muqueuses et des téguments due à une augmentation de la bilirubinémie au-delà de 50  $\mu\text{mol/l}$  pour une normale comprise entre 5 et 17  $\mu\text{mol/l}$

### 1.2. Intérêt

- Épidémiologique : motif fréquent de consultation dans les services de médecine et d'Hépatogastroentérologie

**Service : 5,03% des consultations**

- Étiologique : les causes sont multiples
- Pronostique : l'ictère peut être la traduction d'une affection grave engageant ainsi le pronostic vital.

### 1.3. Bilirubinogénèse

Le métabolisme de la bilirubine passe par 4 principales étapes (Fig1) :

**étape de production périphérique de la bilirubine**

**étape sérique : Transport de la bilirubine jusqu'au foie**

**étape hépatique : Conjugaison de la bilirubine au niveau hépatique**

**étape intestinale et cycle entéro-hépatique**

La bilirubine est un produit de dégradation des hèmes.

La principale source de bilirubine (bilirubine tardive 70%) est la destruction physiologique des hématies sénescents par le système réticulo-endothélial. Cependant 30% de la bilirubine (bilirubine précoce) provient de la destruction médullaire des

précurseurs des hématies (érythropoïèse inefficace) ou de l'hème de différentes enzymes en particulier les cytochromes P450.

Ainsi formé, la BNC(bilirubine non conjuguée) liposoluble passe dans le sang où elle est transportée sur l'albumine puis captée par les hépatocytes.

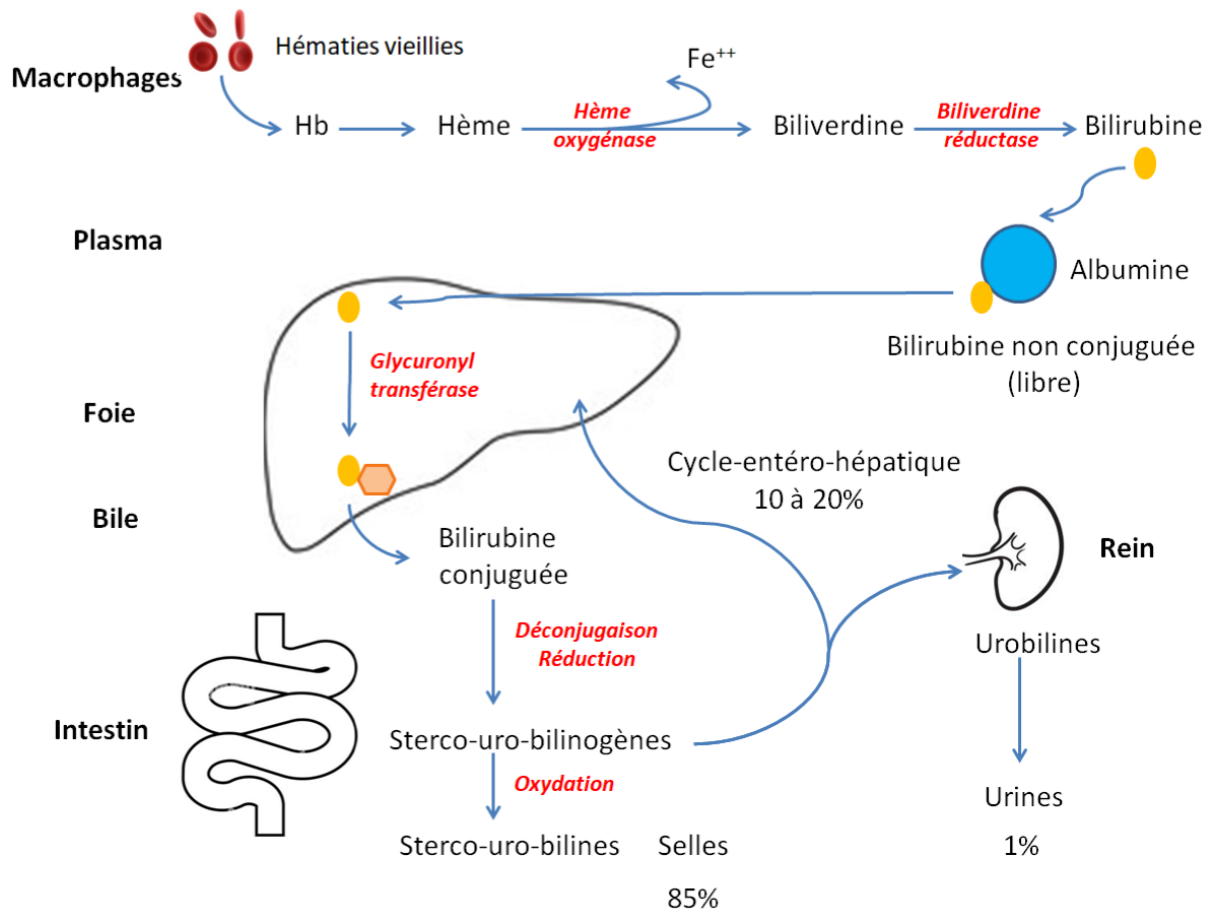
Dans l'hépatocyte, la bilirubine est transportée par plusieurs protéines en particulier la **liguandine(glutation s-transférase)** et elle est conjuguée à l'acide glucuronique et transformée en bilirubine diglucuroconjuguée grâce à la B-UGT 1 (bilirubine, uridine Glucuronyl, transférase 1) et accessoirement la B-UGT2.

La bilirubine diglucuroconjuguée (hydrosoluble) est activement éliminée dans les canalicules biliaires grâce au transporteur **CMOAT** (Canalicular Multiple Organic Anion Transporter) ou au transporteur **MRP2** (Multidrug Resistance Protein 2).

Dans l'intestin, la bilirubine diglucuroconjuguée est transformée par les enzymes bactériennes en urobilinogènes qui sont pour la plus grande partie éliminés dans les matières fécales, auxquelles ils donnent leur couleur marron. Une petite partie est réabsorbée par l'intestin.

Une fraction est éliminée dans les urines, auxquelles elle donne leur coloration jaune. Une fraction est captée par le foie et est éliminée dans la bile.

**Erythroblastes**  
**Enzymes**



**Fig1 : Métabolisme de la bilirubine et cycle entéro-hépatique**

#### 1.4. Mécanisme physiopathologique

2 mécanismes sont responsables de l'apparition de l'ictère :

- Une hyperproduction de bilirubine (hyper bilirubinémie non conjuguée) secondaire à une cause hématologique (hémolyse ou dysérythropoïèse)
- Un trouble de l'élimination de la bile :
  - Soit par défaut héréditaire de conjugaison
  - Soit par déficit héréditaire du transport de la bilirubine par les hépatocytes dans la bile
  - Soit par reflux dans le milieu intérieur de la bilirubine déjà conjuguée.

**Conséquence de la cholestase :** la cholestase est définie par une anomalie ou la diminution de la sécrétion biliaire. C'est le mécanisme le plus

fréquent de l'ictère à BC.

Elle peut être due soit à une obstruction des canaux (conduits) biliaires, soit à une anomalie primitive du transport canaliculaire des acides biliaires.

- ✓ Cliniquement on aura un ictère, un prurit (accumulation des sels biliaires dans la circulation systémique), des lésions de grattage, des urines foncées, des selles décolorées, stéatorrhée par malabsorption des graisses (pas d'émulsion des triglycérides en micelles en l'absence de sels biliaires), malabsorption des vitamines liposolubles : héméralopie (vit A), ostéomalacie (vit D), neuromyélopathies (vit E), hématurie (vit K).
- ✓ Biologiquement on aura principalement une augmentation du taux sérique des PAL et de la GGT.
- ✓ Morphologiquement : L'échographie (1<sup>er</sup> examen à demander) permet de rechercher une dilatation des voies biliaires intra et extra hépatiques (VBIEH) (cholestase extra hépatique) ou non (cholestase intra hépatique).

### **1.5. Classification étiopathogénique**

Permet de distinguer l'ictère à BNC (70% de la totale) d'un ictère à BC (80% de la totale) ou d'un ictère mixte (50% de BNC, 50% de BC).

## **2. Diagnostic :**

### **2.1. positif :** se pose devant

- Cliniquement une coloration jaune des muqueuses et des téguments.
- Biologiquement par une bilirubinémie  $> 17 \mu\text{mol/l}$

### **2.2. différentiel :**

- Faux ictères des anémies
- Hyperbétacarotémie

- Hypothyroïdie : aspect jaune cireux
- Coloration jaune des muqueuses par certains collyres (fluoréscine)

**Dans toutes ces situations la bilirubinémie est normale**

### **2.3. étiologique :**

#### **2.3.1. Enquête étiologique :**

##### **2.3.1.1 L'interrogatoire : fera préciser :**

- Le terrain et les ATCD éventuels : âge, ATCD médicaux (en particulier d'ictère) et chirurgicaux. Notion de lithiase biliaire, de prise médicamenteuse, de transfusions, d'ATCD familiaux d'ictère.
- Les habitudes et le mode de vie : intoxication alcoolique, toxicomanie IV, profession exposée (médicale, paramédicale), séjour en pays d'endémie virale B ou C, homosexualité, consommation de fruits de mer dans les semaines précédentes.
- Le mode d'installation de l'ictère :
  - Ictère « nu » sans fièvre, ni douleur biliaire, accompagné par une AEG (altération de l'état général) avec parfois un prurit
  - Caractère brutal, progressif ou récidivant
  - Notion de fièvre, de prurit, de douleur abdominale, de syndrome pseudo grippal
- Signes cliniques associés : urines foncées, selles décolorées

##### **2.3.1.2. L'examen physique**

- A l'inspection on appréciera l'intensité de l'ictère, la coloration des urines, la décoloration des selles, on recherchera une pâleur conjonctivale, des lésions de grattage, une augmentation du volume de l'abdomen, des signes d'HTP et/ou d'IHC, des OMI
- A la palpation on recherchera
  - Une douleur provoquée, une hépato splénomégalie, une masse abdominale avec parfois grosse vésicule biliaire (tuméfaction

puriforme, rénitente, sous hépatique, mobile à la respiration : **loi de COURVOISIER TERRIER**)

- Les adénopathies périphériques en particulier un **Troisier**
- A la percussion on recherchera une matité ou un tympanisme. La percussion couplée à la palpation permet d'apprécier la flèche hépatique
- L'auscultation de l'aire hépatique recherchera un souffle systolique ou à renforcement systolique
- Examen général systématique + TR qui permet d'apprécier la couleur des selles, de rechercher des nodules du cul de sac de DOUGLAS ou une tumeur.

### **2.3.1.3. Les examens para-cliniques :**

#### **En 1<sup>ère</sup> intention**

- Examens biologiques :  
Le bilan biologique doit être fait le plus précocement possible et comporter au minimum :
  - NFS , taux de Réticulocytes
  - Bilirubine T+C, ASAT, ALAT, PAL , GGT, Électrophorèse des protides, TP et/ou facteur V
  - Les examens immunologiques ne sont pas indispensables à cette étape.
- Examens morphologiques :
  - Échographie abdominale : apprécie les organes pleins sus mésentériques, les voies biliaires, les vaisseaux, recherche un épanchement liquidien intra péritonéal.
  - TDM : lorsque l'échographie ne permet pas une exploration suffisante

#### **En 2<sup>e</sup> intention :**

- Examens biologiques : sont fonction de la pathologie suspectée : les marqueurs viraux, l'alpha foeto-protéine, les auto-anticorps, Ac anti mitochondrie etc....

- PBH(ponction biopsie hépatique) :
  - Indiquée en cas de cholestase intra hépatique
  - Si hépatomégalie homogène : PBH par voie inter-costale ou par voie trans jugulaire
  - Si hépatomégalie hétérogène : PBH écho ou scanno-guidée
- Examens morphologiques :
  - L'écho-endoscopie : si l'on suspecte une pathologie pancréatique ou une lithiase de la VBP(voie biliaire principale)
  - La bili-IRM : visualise l'arbre biliaire
  - La CPRE(cholangio pancréatographie rétrograde endoscopique) : indiquée uniquement à visée thérapeutique
  - La cholangiographie transpariëto-hépatique (CTPH) : en cas d'impossibilité de la CPRE et si les voies biliaires intra hépatiques sont dilatées.

### **2.3.2.Etiologies :**

#### **2.3.2.1.Les ictères à Bilirubine non conjuguée**

##### **- Les ictères hémolytiques :**

L'hyperhémolyse est de loin la cause la plus fréquente de l'ictère à

bilirubine non conjuguée, qui est qualifié ' d'ictère hémolytique.

Elle s'accompagne souvent d'une anémie typiquement régénérative.

Ce sont des anémies hémolytiques intra corpusculaires ou extra corpusculaires, constitutionnelles ou acquises. Cliniquement on a la triade splénomégalie, anémie, ictère. Biologiquement on a une hyper bilirubinémie non conjuguée, une anémie régénérative. Parfois l'hyper bilirubinémie est mixte et le taux de réticulocytes est normal.

### **a. Hyperhémolyses constitutionnelles**

Les hyperhémolyses constitutionnelles sont représentées surtout par les

hémoglobinopathies : la thalassémie, la drépanocytose, la microsphérocytose, le

déficit en G6PD ou PK...

### **b. Hyperhémolyses acquises**

Les principales causes d'hyperhémolyses acquises sont les suivantes :

- L'accident d'incompatibilité transfusionnelle,
- L'anémie hémolytique auto-immune,
- Les causes toxiques qui surviennent à la suite d'intoxication aux métaux lourds,  
aux champignons, aux prises de médicaments hémato-toxiques...,
- Les causes infectieuses qui surviennent à la suite d'une septicémie, d'un  
paludisme...,
- Les causes mécaniques qui surviennent à la suite d'une prothèse valvulaire  
métallique.

Diagnostic : variable en fonction de l'étiologie (électrophorèse de l'Hb, dosage enzymatique, GE, hémocultures etc.)

- **Les ictères non hémolytiques :**

- Le syndrome de GILBERT : est dû à une diminution de l'activité de la B-UGT1 dont le gène est situé sur le bras long du chromosome 2. Il est transmis sur le mode autosomal récessif. L'ictère en général modéré, variable en intensité est découvert vers l'âge de 15 à 20 ans. L'examen physique est normal, la bilirubine non conjuguée est modérément augmentée (20 à 60  $\mu\text{mol/l}$ ). Le bilan hépatique est normal. Les inducteurs enzymatiques (phénobarbital ou méprobamate) diminuent l'ictère, le jeûne l'augmente. Ce syndrome est totalement bénin.

Diagnostic : diagnostic d'élimination, identification de la mutation

- Le syndrome de CRIGLER NAJJAR : est dû à une absence (type I) ou à un effondrement (type II) de l'activité de la glucuronyl transférase. Ici les mutations affectent des régions codant pour les sous-unités de l'enzyme elle-même. Le syndrome se manifeste par un ictère néonatal marqué (bilirubinémie toujours  $> 100 \mu\text{mol/l}$ ) permanent et potentiellement très grave en raison du risque d'encéphalopathie bilirubinique :

Traitement : type I : période néonatale exsanguino-transfusion et photothérapie (au moins 12H/j puis envisager la transplantation hépatique). Type II : phénobarbital à vie.

### **2.3.2.2. Les ictères à Bilirubine conjuguée(BC)**

- **Les ictères à BC héréditaires**

- Le syndrome de DUBIN JOHNSON : c'est la conséquence d'une mutation du transporteur des anions organiques CMOAT ou MRP2. Cliniquement la maladie est le plus souvent découverte à l'âge adulte à l'occasion d'une grossesse, d'une maladie infectieuse ou de prise de contraceptifs par voie orale. Elle s'accompagne souvent de douleur

abdominale, de troubles digestifs, d'asthénie, d'ictère. Sur le plan biologique, l'hyper bilirubinémie varie entre 30 et 150 umol/L avec en moyenne 60% de la bil C. la courbe de Brome sulfone phtaléine (BSP) est perturbée avec 2 pics.

Le foie apparaît macroscopiquement « pigmenté » et histologiquement il existe une accumulation d'un pigment brun foncé dans les lysosomes hépatocytaires. Aucun traitement ne mérite d'être proposé car ce syndrome est entièrement bénin.

- Le syndrome de ROTOR :  
Pourrait être dû à un déficit d'une protéine de liaison intra-hépatocytaire de la bilirubine par exemple la ligandine. Il se traduit par une hyper bilirubinémie conjuguée (50%) et non conjuguée (50%). L'examen clinique est normal. Le pronostic est excellent et aucun traitement n'est nécessaire.
- Cholestase récurrente bénigne : affection autosomale récessive rare due à des anomalies de la protéine ATP8B1 (gène situé sur le bras long du chromosome 18). Elle atteint plus souvent l'homme que la femme. L'ictère dure en moyenne 3 mois (2 à 24 mois). Entre les épisodes, la rémission est complète clinique, biologique, histologique. Le diagnostic repose sur l'absence de toute autre cause de cholestase.  
Le pronostic est bénin et il n'ya pas de traitement.

- **Les ictères à BC non héréditaires** : la cholestase

### **CHOLESTASE EXTRA HEPATIQUE**

➔ Tumeurs malignes :

- Cancer de la tête du Pancréas : il s'agit le plus souvent d'un adénocarcinome (90%) que de tumeurs endocrines, de lymphomes, de cystadénocarcinomes ou de métastases intra pancréatiques. Il existe une altération de l'état général, la cholestase est majeure avec

un ictère progressif intense sans rémission, associé à un prurit intense, des lésions de grattage et une grosse vésicule.

Le diagnostic est fait par l'écho qui montre une dilatation des VBIEH, une grosse vésicule, souvent la tumeur de la tête du Pancréas, des métastases hépatiques et/ou péritonéales. Si la tumeur n'est pas vue à l'écho, il faut recouvrir à la TDM ou à l'écho endoscopie.

- Les tumeurs des voies biliaires (cholangiocarcinomes) sont situées au niveau de la convergence (K du hile ou tumeur de KLASTSKIN), du canal hépatique commun et du cholédoque. La CSP(cholangite sclérosante primitive) et/ou la RCH, le kyste du cholédoque, les adénomes et la papillomatose des canaux biliaires prédisposent aux cholangiocarcinomes.

Le tableau clinique est celui d'un ictère progressif sans rémission avec prurit, gros foie, mais pas de grosse vésicule.

Le diagnostic repose sur l'échographie qui montre une forte dilatation des VBIH sans dilatation des VBEH. L'échoendoscopie, la cholangiographie trans-hépatique percutanée, la bili-IRM qui montrent une dilatation importante des VBIH avec arrêt irrégulier au niveau de la convergence.

- Ampullome vaterien : c'est une tumeur constituée à partir du canal(conduit)cholédoque, du canal(conduit)de Wirsung ou du duodénum et qui se développe dans la région de l'ampoule de Vater. Le tableau clinique est celui d'une cholestase souvent fluctuante parfois associée à des manifestations d'angiocholite et typiquement une anémie ferriprive. Le diagnostic se fait par endoscopie + biopsie de la papille. L'écho endoscopie apprécie le degré d'invasion tumorale.
- Le cancer de la vésicule biliaire : peut se révéler par un ictère lorsque la tumeur envahit la VBP(voie biliaire principale).

Diagnostic : échographie

- Tumeurs extrinsèques

L'ictère peut être dû à une compression extrinsèque de la voie biliaire extra hépatique par l'extension d'une néoplasie ou par des adénopathies métastatiques

Diagnostic : imagerie

➔ Compression extrinsèque : par les adénopathies tuberculeuses surtout dans notre contexte.

Cliniquement signes d'imprégnation bacillaire

Diagnostic : IDR, écho endoscopie + biopsie

➔ Lithiase de la VBP :

- Évoquée devant la séquence douleur de l'hypochondre droit, fièvre, ictère
- La biologie montre une cholestase mais surtout une cytolyse intense et brève
- L'échographie peut montrer une lithiase vésiculaire et plus rarement la lithiase de la VBP elle-même. La dilatation des voies biliaires est inconstante. En cas de doute, le diagnostic sera confirmé par l'écho endoscopie.

➔ Pancréatite chronique :

Compression en rapport avec 1 volumineux pseudo kyste, la fibrose ou l'hypertrophie de la tête du pancréas.

Diagnostic : imagerie médicale

➔ Syndrome de MIRIZZI :

C'est l'obstruction de la VBP par un calcul enclavé dans le collet vésiculaire ou le canal cystique.

Diagnostic : imagerie médicale

➔ Sténose post opératoire :

La chirurgie biliaire peut se compliquer d'une sténose secondaire à une plaie biliaire méconnue.

Diagnostic : bili IRM

➔ Parasitoses : hydatidose, ascaridiose, distomatose

Diagnostic : hyper éosinophilie à la NFS, EPS(examen parasitologique des selles), sérologie

➔ Cholangites sclérosantes primitives(CSP) et secondaires.

La CSP est une maladie chronique caractérisée par une inflammation et une fibrose des VBIEH. Un mécanisme auto immun est généralement admis. Elle est associée à une RCH ou une CROHN.

Au cours du sida à un stade avancé de la maladie, des infections opportunistes des voies biliaires par des bactéries, des virus (CMV), des protozoaires (cryptosporidies, microsporidies) et des champignons (candida) peuvent être responsables de cholangite sclérosante secondaire. L'injection intra biliaire de formol ou de sérum salé hypertonique, la chimiothérapie intra artérielle hépatique (5 – FUDR) sont aussi incriminées.

Diagnostic : cholangio IRM, PBH

### **CHOLESTASE INTRA HÉPATIQUE**

➔ Cholestase hépatocellulaire (canaliculaire) :

- Hépatite virale aiguë :

Les éléments évocateurs du diagnostic sont : le contexte épidémiologique, l'ictère précédé par un syndrome pseudo grippal, une forte augmentation des transaminases ( $> 20N$ ). Le diagnostic sera confirmé par les marqueurs spécifiques de l'agent viral responsable.

- Hépatite alcoolique aiguë : HAA

Classiquement il existe une hépatomégalie sensible et une fièvre à  $38^{\circ} C$  avec des signes d'imprégnation éthylique. A la NFS on note une hyper leucocytose à PNN et une macrocytose. Les aminotransférases sont rarement  $> 5 N$  et le rapport ASAT/ALAT  $> 1$ . Les formes sévères sont définies par un index de MADDREY  $> 32$  :  $4,6 \times [TP \text{ du malade en seconde} - TP \text{ du témoin en seconde}] + \text{bilirubine en } \mu\text{mol/l}$ .

Le diagnostic est histologique. La PBH met en évidence une nécrose, une infiltration à PNN et très souvent des corps de Mallory. Ces lésions sont associées à une stéatose et souvent une cirrhose.

- Hépatite médicamenteuse :

Après exclusion des autres causes, le diagnostic repose sur l'ATCD d'exposition à un médicament responsable d'atteinte hépatique, le délai d'apparition de l'ictère (5 à 50 jours le plus souvent 24 H en cas d'exposition préalable), l'amélioration en général rapide à son arrêt et l'histologie du foie. Un délai de survenue > 3 mois peut occasionnellement être observé, notamment avec les AINS, les analogues nucléosidiques ou l'acarbose.

- Hépatite auto-immune :

L'augmentation des transaminases est importante, >20N, l'hypergammaglobulinémie polyclonale prédominant sur les IgG est très évocatrice du diagnostic. Celui-ci repose sur la positivité des auto anticorps présents à un titre significatif et sur les données de la PBH.

- Cirrhoses :

Qu'elle qu'en soit la cause, l'apparition d'un ictère est en rapport dans la majorité des cas avec l'aggravation de l'insuffisance hépatocellulaire, soit spontanément facteur de mauvais pronostic, soit au décours d'une complication : Hémorragie digestive, infections, CHC, HAA. La PBH apporte la certitude diagnostique.

- Maladie de Wilson :

C'est une affection génétique due à l'accumulation excessive de cuivre dans l'organisme, en particulier dans le foie et dans le SNC.

Le diagnostic repose sur la découverte de l'anneau de Kayser-Fleischer, une diminution de la céruloplasmine et de la cuprémie, une augmentation de la cuprurie.

- Infections bactériennes sévères :

Les bactéries peuvent altérer la fonction hépatique soit par le biais d'une invasion parenchymateuse ou biliaire, soit comme une

manifestation systémique de bactériémie ou de toxémie. Les situations infectieuses souvent associées sont la pneumonie, la pyélonéphrite, le sepsis intra abdominal, l'endocardite et la leptospirose. Les germes responsables sont le pneumocoque, les bacilles gram (-), le bacteroïdes et le staphylocoque doré.

Diagnostic : hémocultures, sérologie

- Cholestase post opératoire bénigne :  
Un ictère ou un subictère peuvent survenir 2 ou 3 jours après une intervention chirurgicale. Les principaux facteurs de risque sont une intervention longue et difficile, le recours à une circulation extracorporelle, une infection bactérienne post opératoire, des transfusions importantes.
- Nutrition parentérale totale :  
Les mécanismes restent inconnus.
- Foie cardiaque :  
L'ictère est dû à une élévation de la bilirubine conjuguée, vraisemblablement secondaire à un trouble de l'excrétion biliaire du fait de l'ischémie hépatique ou de la compression des canalicules biliaires secondaire à l'augmentation de pression veineuse. L'échographie met en évidence une dilatation des veines sus hépatiques et de la veine cave inférieure.
- Cholestase intra hépatique gravidique : CIG  
Survient durant le 2<sup>e</sup> ou le 3<sup>e</sup> trimestre de la grossesse et disparaît après l'accouchement. La présence d'une mutation du gène MDR3 (Multidrug Resistance 3) à l'état hétérozygote pourrait être un facteur favorisant sa survenue.  
Malgré la cholestase, les GGT restent normales.
- Stéatose hépatique aiguë gravidique : SHAG  
Affection rare mais grave potentiellement mortelle du 3<sup>e</sup> trimestre de la grossesse dont le pronostic a été transformé par l'accouchement précoce. Les symptômes initiaux sont des nausées, des

vomissements, des douleurs épigastriques et une polyuropolydypsie. L'ictère peut être absent dans les formes diagnostiquées précocement. Une HTA ou une protéinurie sont fréquentes. Biologiquement les transaminases sont modérément élevées, le TP, le facteur V et le fibrogène sont bas dans les formes sévères, Plaquettes basses associées ou non à une CIVD, une hypoglycémie, une insuffisance rénale le plus souvent fonctionnelle, une hyper uricémie.

Sur le plan morphologique le foie est hyper échogène à l'échographie et hypo dense à la TDM.

La PBH met en évidence une stéatose micro vésiculaire. Un déficit en long chain 3 – Hydroxyacyl-COA-Déshydrogénase (enzyme de la bêta-oxydation mitochondriale des acides gras) a été rapporté.

➔ Cholestase par obstruction des VBIH :

- Tumeurs malignes primitives :  
Diagnostic : imagerie, PBH, alpha foeto-protéine > 400 UI/L pour le CHC
- Tumeurs malignes secondaires :  
Diagnostic : imagerie, PBH
- Hémopathies malignes (Hodgkin, lymphomes) :  
Diagnostic : NFS, Histologie
- Amylose :  
Diagnostic : histologie, BMR
- Granulomatose (tuberculose, sarcoïdose) :  
Diagnostic : contexte clinique, PBH

➔ Cholestase par destruction des petits canaux biliaires intra hépatiques.

- Cholangite biliaire primitive : CBP  
C'est une Cholangite chronique destructive non suppurative. La maladie atteint principalement la femme (90% des cas) entre 35 et 55 ans. L'ictère témoigne d'une forme évoluée. Le plus souvent il a été précédé pendant plusieurs mois ou années par un prurit. Outre la

cholestase, la biologie montre des IgM augmentées et la présence d'Ac anti mitochondrie de type M2.

→ Autres causes :

- Hyperemesis gravidarum : entraînant des vomissements incoercibles au 1<sup>er</sup> trimestre
- L'infection à VIH : au cours de laquelle les infections opportunistes, les tumeurs, les médicaments peuvent entraîner l'ictère

- La maladie de Caroli :

C'est une malformation congénitale caractérisée par des dilations kystiques des voies biliaires intra hépatiques segmentaires et des canaux (conduits) hépatiques D et G.

Diagnostic : imagerie

- Kyste du cholédoque : dilatation kystique du cholédoque pouvant s'étendre au canal (conduit) hépatique commun et aux canaux (conduits) hépatiques D et G

Diagnostic : imagerie

**2.3.2.3. Les Ictères mixtes :** dus à la diminution ou à l'arrêt de la sécrétion et de l'excrétion biliaire :

- Hépatites virales : destruction du parenchyme hépatique (BNC↑) et destruction des canaux biliaires (BC↑),
- Hépatopathies toxiques : intoxication au tétrachlorure de carbone, au phosphore blanc et à l'amanite phalloïde,
- Hépatite médicamenteuse (Phénothiazines +++), alcoolique aiguë, auto immune,
- Cirrhoses :  
CBP et CBS à une CSP, maladie de Wilson
- Stéatose microvésiculaire
- Syndrome de Dubin-Johnson:
- Syndrome de Rotor :

**Conclusion** : l'ictère est la manifestation de nombreuses maladies parfois graves. Le diagnostic étiologique nécessite donc une démarche rigoureuse comportant un examen clinique attentif et des examens para cliniques sélectionnés selon l'orientation des données de l'interrogatoire et de l'examen physique.