

HEPATOMEGALIE

1-GENERALITES :

1-1-Définition : L'hépatomégalie est une augmentation du volume du foie avec une hauteur hépatique supérieure à 12 cm sur la LMC(ligne medio claviculaire) et/ou à 3cm sur LXO(ligne xipho ombilical).

1-2-Intérêt :

- Epidémiologique: 3,6% des consultations en HGE au Mali.
- Diagnostique: étiologies multiples
- Pronostique: pathologie grave et souvent mortelle
- Thérapeutique : traitement est étiologique.

1-3-Rappel Anatomique du foie :

C'est la plus grande glande du tube digestif, situé dans l'étage sus-mésocolique sous la coupole diaphragmatique droite. Il est limité en haut par le diaphragme, en bas par l'angle colique droit et le colon transverse, Il se prolonge dans la région épigastrique vers l'hypochondre gauche ou il est en rapport avec la petite courbure gastrique. Il est constitué de deux lobes droit et gauche séparés par l'insertion du ligament rond et de huit (8) segments. Il mesure environ 28 cm de long sur 15 cm et pèse environ 2,3kg ; il est entouré d'une capsule fibreuse : capsule de Glisson.

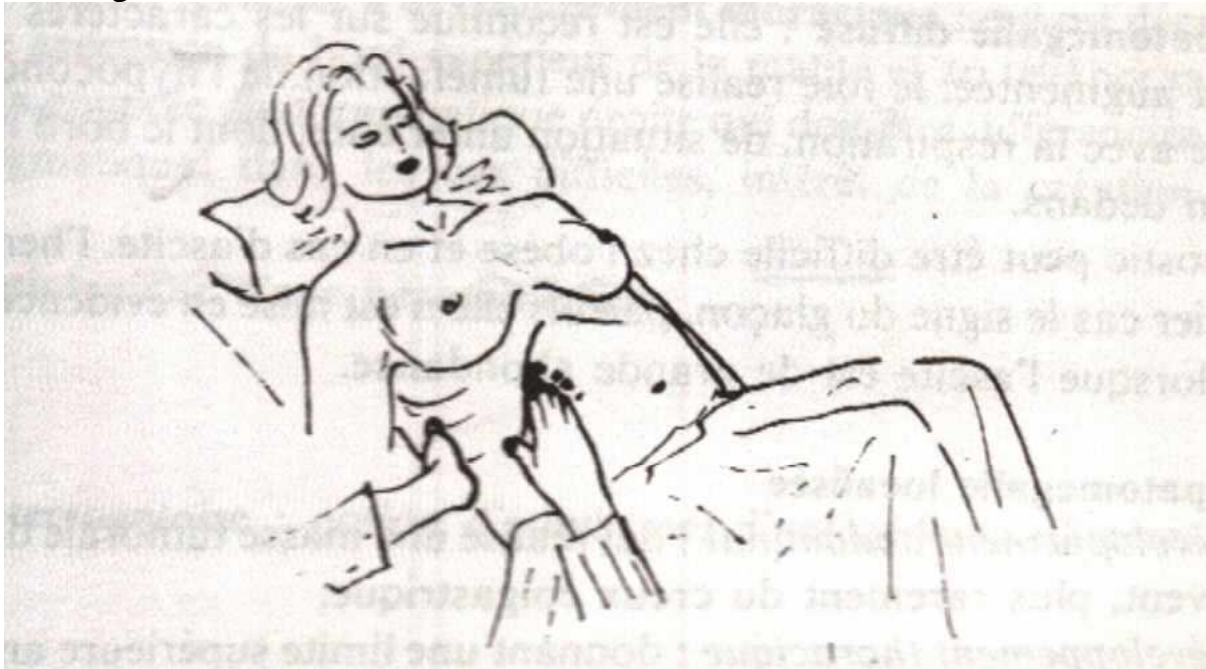
Il est vascularisé par la veine porte, veines sus-hépatiques et l'artère hépatique propre.

1-4-Examen normal du foie :

1-4-1-Technique :

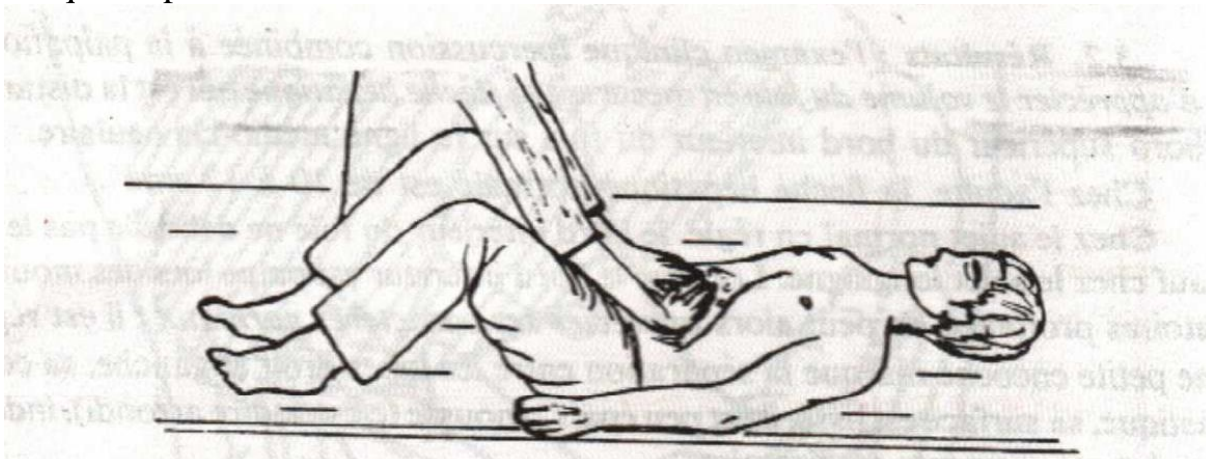
- ✓ La percussion : exécutée sur le malade en décubitus dorsal, elle permet de délimiter le bord supérieur du foie ; elle se fait de haut en bas, les doigts de l'examineur sont placés à plat parallèlement aux espaces intercostaux. La partie supérieure de la matité hépatique dessine une courbe convexe en haut, qui commence à la base de l'appendice xiphoïde, passe dans le 5^e espace intercostal droit au niveau de la LMC, dans le 7^e espace intercostal droit sur la ligne axillaire et arrive en arrière à la 11^e vertèbre dorsale. A gauche , elle se confond avec la matité cardiaque
- ✓ La palpation : est la méthode de choix pour délimiter le bord inférieur du foie et en préciser les caractères.
 - palpation unimanuelle :
 - ***Méthode de Chauffard** : l'examineur se place face au malade, la main gauche est glissée dans la région lombaire droite, la main droite est placée bien à plat sur l'abdomen, doigts dirigés vers le haut un peu obliques par rapport au

rebord costal, on demande au malade de respirer profondément, le foie s'abaisse à chaque mouvement respiratoire et son bord inférieur vient buter sur la pulpe des doigts en attente.

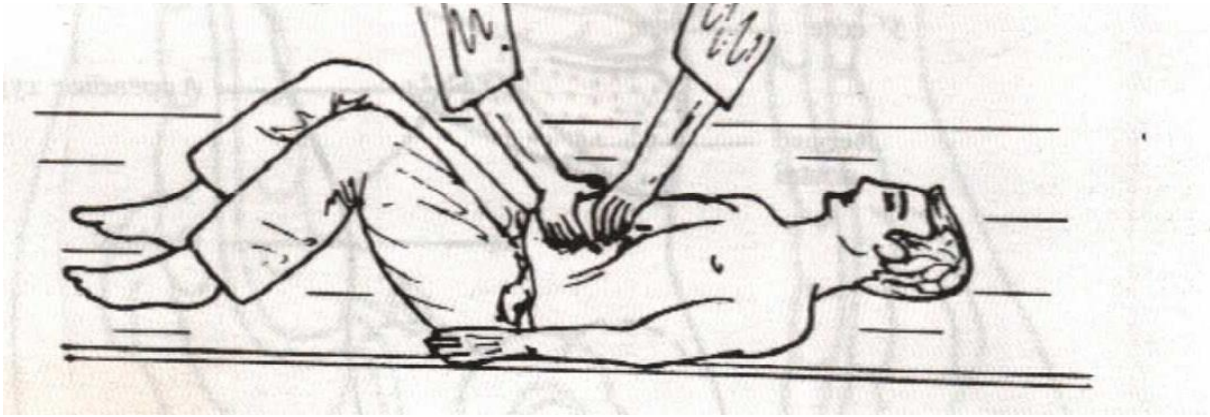


- La palpation bimanuelle :

***Méthode de Gilbert** : L'examineur se place face au malade ; les deux mains bien à plat doigts rapprochés dirigés vers le haut, le bord cubital de la main gauche est tourné vers le thorax et la racine de la main droite dirigée vers l'arcade crurale, le bord inférieur du foie vient buter contre la pulpe des doigts à chaque inspiration.



***Méthode de Mathieu** : L'examineur se place à la tête du malade regardant vers les pieds du sujet examiné, les deux mains sont posées sur l'abdomen, les doigts en crochet dépassant le rebord costal cherchant à accrocher le bord inférieur du foie lors de l'inspiration.



1.4.2. Résultats : percussion combinée à la palpation

- Appréciation du volume du foie : flèche hépatique normale = 10-12 cm sur la LMC et 1-3 cm au dessous de l'appendice xiphoïde
- Bord inférieur : régulier, élastique, lisse, moussé, indolore, et mobile avec la respiration.

2- DIAGNOSTIC

2-1-Positif :

Le diagnostic d'une hépatomégalie repose sur :

- La clinique : La flèche hépatique (distance qui sépare le bord supérieur du bord inférieur du foie sur la LMC et sur la LXO) dépasse 12cm sur la LMC et/ou 3 cm sur la LXO.
- L'échographie : confirme le diagnostic surtout si difficulté clinique (ascite, obésité, paroi abdominale très tonique)

2-2-Différentiel :

- Un foie ptosé : bord inférieur du foie est palpable mais la flèche hépatique est normale.
- Un foie luxé : le foie refoulé vers le bas par un processus thoracique pathologique le plus souvent un épanchement pleural liquidien.
- Un lobe de Riedel : foie surnuméraire
- Une grosse vésicule
- Un gros rein
- Une tumeur de l'angle colique droit
- Une volumineuse tumeur gastrique.

Dans toutes ces situations l'échographie abdominale permet de trancher

2-3-Etiologique :

2-3-1-Enquête étiologique :

- ✓ **Interrogatoire** : précise
 - Début et le mode d'installation de la maladie
 - Âge, profession

- Antécédents personnels et familiaux:
 - maladie générale, néoplasique, dysimmunitaire, cardiovasculaire,
 - Hépatopathie, ictère, Hémorragie digestive, transfusion sanguine, toxicomanie, prise toxique ou médicamenteuse, consommation alcoolique.
- Signes associés
 - ✓ **Examen physique :**
 - Pratiqué chez un patient sur un plan dur et respirant lentement, l'abdomen souple et les jambes repliées.
 - **A l'inspection :** voussure de l'hypochondre droit et/ou de l'épigastre, mobile à la respiration, Ganglion de Troisier, lésions de grattage, Signes d'IHC et d'HTP, Turgescence des jugulaires
 - **La palpation :**
 - détermine la position du bord inférieur du foie (mobile à la respiration).
 - apprécie les caractéristiques du foie
 - recherche d'autres masses abdominales, un reflux hépato-jugulaire
 - **La percussion :** de la base de l'hémi thorax droit permet de localiser le bord supérieur du foie.
 - **La palpation couplée à la percussion** permet la mesure de la flèche hépatique
 - **L'auscultation** de l'aire hépatique à la recherche d'un souffle systolique , cardio-vasculaire et pulmonaire à la recherche de bruits pathologiques surajoutés
 - **Toucher pelvien :** recherche une tumeur rectale ou génitale, des nodules au niveau du cul-de-sac de Douglas.
 - Un examen général sera fait
- ✓ **Examens para cliniques :**
 - **BIOLOGIQUES :** A la recherche de :
 - ✚ Une cytolysse : ASAT, ALAT
 - ✚ Une cholestase : PA , GGT, 5'-nucléotidase, bil c
 - ✚ Une IHC: TP, facteur V, protidogramme, cholestérolémie.
 - ✚ Autres : NFS, marqueurs viraux, fer sérique, céruloplasmine, Ac anti muscle lisse, Ac antinucléaires,.....
 - **MORPHOLOGIQUES:**
 - ✚ Echographie abdominale: +++(1^{ère} intention) permet de :
 - *confirmer le diagnostic d'hépatomégalie
 - *préciser son caractère homogène ou hétérogène

*préciser l'aspect des vaisseaux hépatiques et des voies biliaires.

*mettre en évidence une ascite, des adénopathies

*apprécier les autres organes pleins sus méso coliques

- ✚ TDM et IRM : pour plus de renseignements que l'échographie
- PBH : pour le diagnostic histologique.

2-3-2- Etiologies: diverses et variées

2.3.2.1 Affections biliaires :

Cholestase extra hépatique avec dilatation des voies biliaires consécutives à un obstacle.

Hépatomégalie globale, lisse, régulière, ferme, insensible, bord inférieur mousse. Syndrome de cholestase clinique et biologique

- **Cancer de la tête du pancréas:** Imagerie, cytologie
- **Tumeur des voies biliaires:** Imagerie
- **Ampullome vaterien:** Endo + biopsies de la papille, Echo endoscopie
- **K de la vésicule biliaire:** Imagerie
- **Compression des voies biliaires extra hépatiques par extension d'une néoplasie ou des adénopathies métastatiques ou tuberculeuses :** Imagerie
- **Lithiase de la VBP :** Imagerie
- **Pancréatite chronique:** Imagerie
- **Σ de MIRIZZI:** Imagerie
- **Sténose post opératoire:** Imagerie
- **Parasitoses:** Hydatidose, ascardiose, distomatose (NFS, EPS, sérologie)
- **CSP et 2aires :** Cholangio-IRM, PBH
- **Cholangite biliaire primitive(CBP):** AC anti M2

2.3.2.2 Affections vasculaires :

- **Foie cardiaque:**
HMG globale, lisse, régulière, ferme, dx spontanément et lors de la palpation, bord < mousse, TJ, RHJ, signes d'IVD ou d'IC globale.
Diagnostic: ECG, imagerie
- **Syndrome de BUDD CHIARI:** résulte de l'obstruction du drainage veineux hépatique, quel que soit le siège de l'obstacle, des veinules hépatiques jusqu'à la partie terminale de la veine cave inférieure, et quelle que soit la cause de l'obstruction
Diagnostic: Imagerie
- **Maladie veino-occlusive:**
Thrombophlébite des veines centrolobulaires

Causes: alcaloïdes de la pyrrolizidine, chimiothérapies, azathioprine, irradiation hépatique

2.3.2.3 Maladies du parenchyme hépatique:

- **Hépatites aiguës**(virales, médicamenteuses, alcooliques..) **ou chroniques:**

Diagnostic: interro, marqueurs viraux, biologie hépatique, auto ac

- **Cirrhose:**

Signes d'HTP/IHC, fibrose + Nodules de régénération

- **Parasitoses:**

- Bilharziose hépatique:** 1ère cause d'HTP parasitaire

Diagnostic: Echo, BMR, Sérologie, PBH

- Kyste hydatique:**

Diagnostic: Echo, Sérologie hydatique

- Echinococcose alvéolaire:**

Diagnostic: Imagerie, immunologie

- Mycoses:**

Diagnostic: Imagerie, PBH

- Abcès amibien:**

Triade de Fontan

NFS VS, Sérologie amibienne, ponction d'abcès, Echo abdo

- **Abcès à pyogènes:**

Contexte septicémique

Hémoculture positive

Echo abdo: foie multi abcédé avec un aspect hétérogène

- **Autres:**

Granulomatoses, Hémopathies malignes...

Diagnostic: PBH

2.3.2.4 Maladies de surcharge:

Hépatomégalie globale, mobile à surface lisse, régulière, consistance molle, bord inférieur mousse, sensibilité variable

- **Stéatose:** accumulation de graisse dans le cytoplasme de l'hépatocyte(le plus souvent triglycérides)

- **MASH(Metabolic dysfunction Associated SteatoHepatitis):**

Diagnostic: Imagerie, PBH

- **Hémochromatose:**

- Rare, surcharge en fer, transmission autosomale récessive
- Hyper-absorption digestive du fer, hyper-avidité des hépatocytes pour le fer
- Clinique : mélanodermie, hépatomégalie, troubles cardiaques, diabète...
- Biologie : ↑fer sérique(>30µmol/l), ↑ferritine, ↑CSTF(>60%)

- Mutation du gène HFE en position **C282Y** plus fréquente(85%)
- PBH :
 - * Surcharge en fer (coloration de Perls)
 - * Fibrose péri portale
- **Maladie de Wilson:**
 - Surcharge en cuivre touchant principalement : foie, SNC, reins, œil.
 - Transmission autosomale récessive.
 - Clinique : Sujet jeune, hépatopathie chronique, Troubles neurologiques et/ou psychiatriques,
 - Troubles oculaires (anneau de Kayser-Fleischer), anémie hémolytique,
 - néphropathie
 - Diagnostic: cuprurie ↑, céruloplasmine↓ PBH : accumulation du cuivre dans le foie
- **Autres:**
 - Amylose, Glycogénose, Maladie de Gaucher...
 - Diagnostic: Histologie

2.3.2.5 Affections tumorales:

☐ Tumeurs bénignes:

➤ **Angiome hépatique:**

Diagnostic: imagerie

➤ **HNF: Hyperplasie Nodulaire Focale**

Diagnostic: imagerie

➤ **Adénome:**

Diagnostic: imagerie, histologie

➤ **Kyste biliaire simple et Polykystose hépatocystique :**

Lésions congénitales bénignes, uniques ou multiples, avec une nette Prédominance féminine.

Diagnostic: imagerie

☐ Tumeurs malignes:

➤ **CHC:** hépatomégalie dure pierreuse, surface régulière ou irrégulière

Diagnostic: imagerie, AFP>400 UI/L, cytologie, histologie

➤ **Autres tumeurs malignes primitives:**

Diagnostic: imagerie, histologie

➤ **Cancers 2aires:**

Les primitifs en cause sont les K du tube digestif, du pancréas du sein, des poumons, les mélanomes malins, les tumeurs endocrines.

Diagnostic: imagerie, histologie

Conclusion : L'hépatomégalie est un grand signe d'expression de la pathologie du foie. Devant une hépatomégalie, le diagnostic peut être aisé sur

les données de la clinique, et des examens biologiques, mais le plus souvent, il faudra s'aider d'examens morphologiques au premier rang desquels se situe l'échographie.

